Tratamiento quirúrgico de la otosclerosis

J Trotoux
P Bonfils

Resumen. – La otosclerosis persiste aún como una de las indicaciones más fiables y menos discutidas de la cirugía de la sordera. Los principios básicos de esta cirugía, que consiste en una abertura de la fosa oval (la fosita de la ventana del vestíbulo en la nueva nomenclatura anatómica internacional) y un reestablecimiento del efecto columelar por una prótesis incudoestapediana, son universalmente admitidos y, si el órgano de Corti no está lesionado, puede darse al paciente la esperanza de un buen resultado auditivo. Puede sorprender la variedad de técnicas propuestas, cuyas divergencias son a menudo el resultado de la experiencia y la costumbre [15]. Estas aparentes diversidades tienen, sin embargo, la ventaja de permitir la adaptación a las condiciones anatómicas y a las dificultades que se encuentran en algunos casos, y que pueden llevar, durante la operación, a reconsiderar la técnica habitual. Por último, desde hace varios años, algunos equipos han estudiado el aporte del láser.

© 2000, Editions Scientifiques et Médicales Elsevier SAS, París. Todos los derechos reservados.

Historia

Las primeras tentativas de movilización e incluso de extracción del estribo *(stapes)* fueron realizadas a finales del siglo XIX. Entonces no se reunían las condiciones para que los experimentos se continuasen y estos ensayos fueron duramente condenados por Moure en 1894, Botey y Siebenmann en 1900. En 1929, Maurice Sourdille publica los primeros éxitos de la fenestración del canal semicircular externo (lateral), operación que será reutilizada, simplificada y ampliamente difundida en América por Lempert y Shambaugh. Fue necesario esperar hasta 1952 para que el estribo vuelva a ser el centro de interés. Rosen realiza las primeras movilizaciones y construye las bases del acceso estapediano. El procedimiento fue retomado en Francia por Clerc que amplía las posibilidades gracias a una perforación periplatinar. Fowler, en 1956, al observar la frecuencia del bloqueo anterior, aisla y moviliza la parte posterior de la platina (la base del estribo) por el método llamado «sello de correo». En 1955, Rosen realiza la abertura transplatinar y el reestablecimiento de la transmisión incudolaberíntica. La operación será llamada durante largo tiempo «segunda forma de Rosen».

Desde entonces, la técnica se perfecciona y se comentan progresivamente los méritos de la estapedectomía total, de la platinectomía parcial y de la platinotomía. Paralelamente, se analiza el interés de la interposición y la decisión de practicarla, mientras que los diferentes cirujanos intentan definir el modo de transmisión mejor adaptado y el más fiable. Así, la historia reciente de la cirugía de la otosclerosis está marcada por la variedad de procedimientos propuestos. Algunos nombres, sin embargo, deben citarse como pioneros; en los EEUU: Rosen, Shambaugh, Schucknect, Shea, House, Armstrong; en Francia: Clerc, Guillon, Portmann, Causse, Martin. La lista no está completa y sin duda continúa, incluso teniendo en cuenta que los resultados actuales dejan pocas esperanzas a una modificación fundamental de las técnicas.

Jacques Trotoux : *Professeur des Universités, chef de service.*
Pierre Bonfils : *Professeur des Universités.*
Service d'otorhinolaryngologie et de chirurgie cervico-faciale, Hôpital Européen Georges-Pompidou, faculté Necker-Enfants-Malades, université Paris V, France.

Indicaciones

La indicación quirúrgica debe tener cuenta los tres factores indicados a continuación.

Necesidad de operar

La presencia de una sordera socialmente molesta justifica la operación. Esta sordera debe ser superior a 30 decibelios con un Rinne evidente. Numerosos autores han insistido en las posibilidades de recuperación a menudo espectaculares de la audición de oídos claramente laberintizados [7, 14, 15]. La existencia de un Lewis negativo es un buen argumento en favor de la operación.

Posibilidad de operar

Es esencial tener en cuenta las contraindicaciones de la anestesia pudiendo crearse un riesgo vital o limitar las posibilidades de una cirugía exangüe. En el plano auditivo, parece razonable limitar las indicaciones quirúrgicas a los pacientes con una preservación suficiente del oído interno. Estos límites deben ser analizados en función de la lesión uni o bilateral y de las posibilidades eventuales de protésis complementarias [62, 63, 64].

Autorización de operar

No está indicado intervenir sobre un oído único. En todos los casos debe precisarse al paciente cuáles son los riesgos de la intervención, justificándose más que nunca la noción de consentimiento [36].

Estudio preoperatorio y anestesia

El tipo de anestesia varía según los autores. Algunos prefieren una anestesia local aislada o potenciada [43]; otros prefieren la anestesia general y utilizan, en muchos casos, las técnicas de hipotensión controlada para disminuir la hemorragia. El estudio preoperatorio debe, en todos los casos, ser por

lo menos igual al estudio indicado en cualquier operación: electrocardiograma (ECG), radiografía de tórax, análisis de laboratorio, siendo particularmente cuidadoso a nivel renal y cardiovascular si se considera la posibilidad de una hipotensión peroperatoria.

El análisis de la hemostasia es indispensable, el tiempo de cefalina-caolín (TCC), el tiempo de Quick o tiempo de protrombina (TP), el tiempo de sangría (TS) y el recuento de plaquetas constituyen los exámenes de base a partir de los cuales puede considerarse un estudio más completo de la coagulación. Debe recordarse que cualquier anomalía verificada del análisis de hemostasia debe constituir una contraindicación, por lo menos temporal, de la operación.

ANESTESIA LOCAL PURA

El enfermo está cómodamente colocado en decúbito dorsal. Su cabeza está girada del lado opuesto al cirujano, situada sobre un soporte móvil, permitiendo cambios de inclinación en el curso de la operación. La infiltración se efectúa básicamente en la parte posterosuperior del meato auditivo externo, muy lentamente, hasta el despegamiento de la parte correspondiente de la piel del meato que se levanta hasta el sulcus. Se continúa a nivel de las paredes anterior y posterior *(fig. 1A, B).* Habitualmente bastan de 2 a 5 cm^3 de solución, siempre que se respeta el tiempo de difusión y efecto.

Existen divergencias en cuanto a las soluciones empleadas. Se utiliza habitualmente una asociación de lidocaína al 1 o 2 %, y de epinefrina, de 1/100 000 [51, 62]. Algunos prefieren reemplazar esta última por la ornipresina, insistiendo en el interés de la isquemia obtenida y en su persistencia durante un tiempo suficiente, siempre que se espere por lo menos 10 minutos antes de la incisión.

ANESTESIA LOCAL POTENCIADA

Utilizada sistemáticamente por algunos autores y reservada según otros a los pacientes pusilánimes, proporciona al enfermo un confort durante la operación y al cirujano un tiempo quirúrgico fácilmente prolongable en caso de necesidad. Las técnicas utilizadas son muy antiguas, inicialmente casi siempre representadas por la asociación de dietazina y meperidina. Posteriormente han sido propuestas otras asociaciones, incluyendo una benzodiacepina (flunitracepam, diacepam), un neuroléptico (droperidol, haloperidol) y un analgésico central (fenoperidina). La asociación del midazolam (midazolam) y de un morfinomimético (fuprenorfina, buprenorfina) permite una anestesia local potenciada de calidad [43]. La necesidad de mantener un cierto nivel de vigilancia del paciente es admitida generalmente por la mayoría de los autores, y el riesgo de agitación incontrolable puede aparecer paradójicamente por debajo de este umbral de vigilia. Esta eventualidad ha requerido, en algunos casos excepcionales, la necesidad de recurrir a la anestesia general durante la operación con todos los problemas que genera este tipo de situación.

ANESTESIA GENERAL Y ANESTESIA GENERAL CON HIPOTENSIÓN CONTROLADA

La ventaja de la anestesia general, en una operación que necesita una gran tranquilidad quirúrgica, es evidente. Sin embargo, algunos autores le recriminan el aumento de la hemorragia peroperatoria. Este reproche generalmente puede descartarse en caso de:

— mantener una anestesia profunda durante toda la operación, excluyendo los despertares intempestivos que siempre generan hemorragia;

— asociar una infiltración sistemática de una solución con adrenalina;

— y especialmente mediante el aporte de técnicas de hipotensión controlada que recurren habitualmente a los anestésicos volátiles (halogenados) más o menos asociados a neurolépticos (droperidol) y/o a los hipotensores (trinitrina con jeringa, por ejemplo); la hipotensión se favorecerá por la posición en declive, asociada con una hiperventilación moderada.

La supervisión peroperatoria debe ser estricta:

— supervisión automática de la tensión arterial;

— oximetría y pulso;

— utilización del capnógrafo y del electroscopio.

Debe recordarse que las enfermedades cardiovasculares, y en particular la insuficiencia coronaria o vascular cerebral, constituyen una contraindicación para la hipotensión controlada cuya legitimidad y especialmente su importancia deben valorarse en función de la edad del paciente.

Técnica quirúrgica

VÍA DE ACCESO

Incisión

Han sido descritos varios tipos de incisión.

Vía del conducto o vía transmeatal

La incisión se efectúa con un espéculo clásico (el más grande posible) por medio de un bisturí acodado de Rosen o de un bisturí de Beaver. Algunos utilizan un espéculo autostático de los cuales existen múltiples modelos. La incisión cutánea será franca, alcanzando directamente el conducto óseo; incluye tres ramas *(fig. 2 A, B, C):*

— una rama circular de 6 h a 12 h, situada a 8 mm del sulcus;

— dos contraincisiones, una a 6 h y la otra a 12 h, partiendo de la rama circular hasta el sulcus.

El despegamiento se efectúa sobre toda la longitud del colgajo que debe ser cuidadosamente respetado. Las ventajas de esta vía son: estar bien adaptada a las técnicas de anestesia local, ser poco hemorrágica y no dejar ninguna cicatriz visible. El inconveniente esencial reside en el carácter limitado de esta vía de acceso, limitando el uso combinado de la aspiración y de los instumentos. Si el meato auditivo externo es estrecho, pueden aparecer dificultades operatorias ante una complicación quirúrgica inesperada o la presencia de una anomalía anatómica.

Vía endaural mínima o vía de Shambaugh

Comprende dos tiempos:

— un tiempo extrameatal interhelicotragal mediante el espéculo bivalvo. La incisión deberá llegar directamente hasta el hueso y limitará por arriba con el borde del músculo temporal que no debe ser incidido;

— un tiempo intrameatal, mediante una incisión circular a 8 mm del sulcus, a partir del extremo inferior de la incisión vertical *(fig. 3A, B, C).*

Las ventajas de esta vía son importantes. La exposición del campo quirúrgico es más amplia. Es posible ampliar la vía de acceso, en particular hacia adelante, en caso de espina timpanal anterior prominente. Deja libres las dos manos del cirujano. Los inconvenientes son: la prolongación del tiempo quirúrgico, la necesidad del control riguroso de la hemostasia y un menor efecto de la anestesia local.

Incidentes posibles en relación con este tiempo quirúrgico

Un desgarro del colgajo meatal, a menudo situado en la parte inferior del meato auditivo externo, donde la piel es

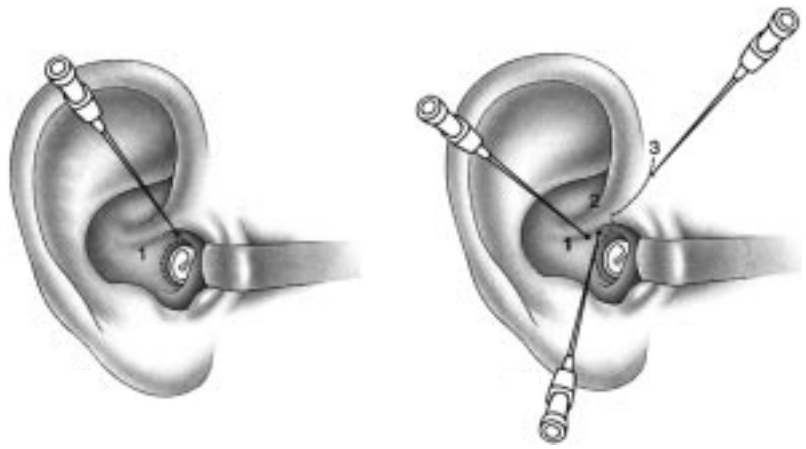

1 *Infiltración realizada en tres puntos (1, 2, 3).*

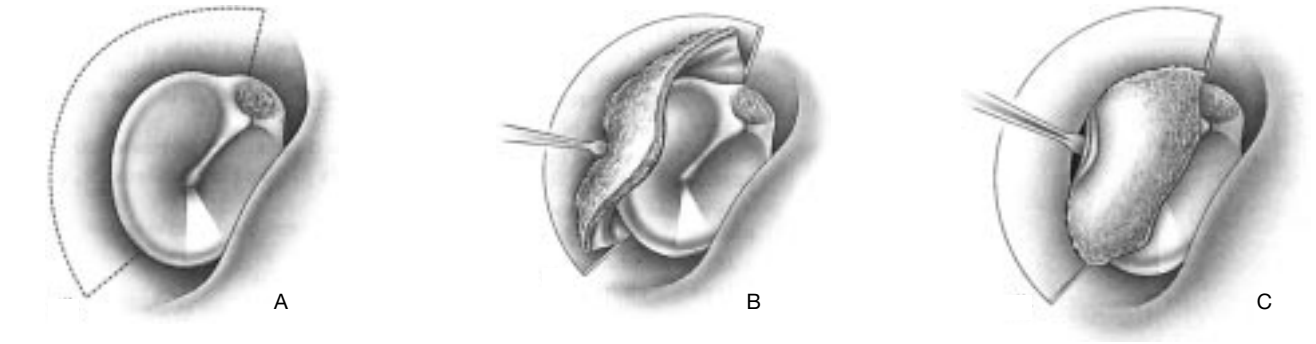

2 *Vía del conducto.*
A. Trazado de las incisiones.
B. Despegamiento del colgajo timpanomeatal.
C. Abertura de la caja timpánica.

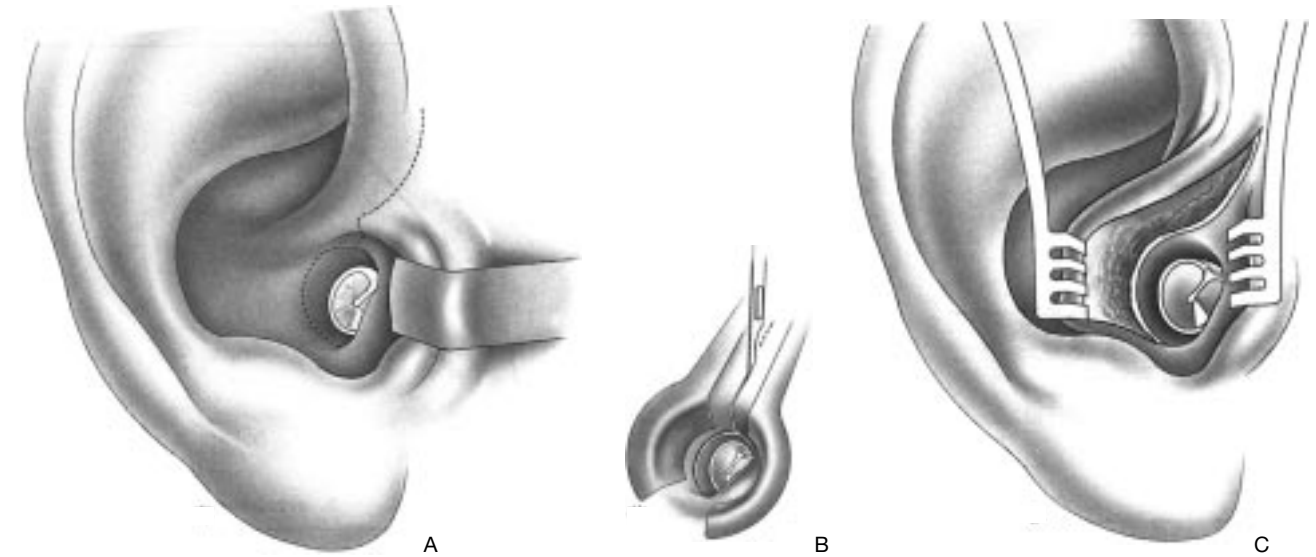

3 *Vía endaural mínima de Shambaugh.*
A. Trazado de las incisiones.
B. Incisión cutánea.
C. Exposición del conducto externo

fina y frágil, debe prevenirse mediante una incisión precisa y un despegamiento atraumático. Cuando se produce, los colgajos deben ser recolocados cuidadosamente al final de la operación.

Un colgajo demasiado corto, por una incisión demasiado profunda, puede ser un problema en caso de resección ósea importante, la cual deberá ser reconstruida, por lo menos parcialmente, al final de la operación.

La presencia de un colgajo timpanomeatal demasiado largo o demasiado grueso puede justificar la resección de un fragmento de piel, habitualmente triangular, en la parte superior de la incisión meatal.

Casos particulares

La estenosis del conducto auditivo externo, ya sea congénita o adquirida (exostosis), puede hacer el acceso a la caja timpánica particularmente difícil con un riesgo especial para el plano cutáneo. En casos extremos, puede llevar a rechazar la operación o a diferirla hasta después de un tratamiento de recalibración del conducto. En la mayoría de casos, la operación podrá realizarse a costa de un fresado suficiente, siempre y cuando no se haya traumatizado gravemente el colgajo timpanomeatal.

■ *Abertura de la caja*

Técnica quirúrgica

— *El colgajo timpanomeatal* se rechaza, se desinserta el anulus del sulcus sobre toda la longitud despegada. La parte posterosuperior de la membrana timpánica se aparta prudentemente hacia adelante y hacia abajo, tratando de evitar cualquier desgarro. Este tiempo beneficia del uso de un aumento más importante (x 10 por ejemplo).

— *La cuerda del tímpano* generalmente se aparta fácilmente. En algunos casos, su localización y especialmente su liberación pueden ser difíciles. Su movilización se realizará mejor a partir de su porción anterior, liberándola progresivamente de adelante hacia atrás. Puede ser necesario despegarla progresivamente de su canal óseo para obtener una liberación suficiente *(fig. 4).*

— *Se efectúa entonces una muesca ósea llamada muesca de Rosen*, en la parte posterosuperior de la pared del conducto, entre el punto de emergencia de la cuerda del tímpano hacia abajo y el origen del ligamento timpanomalear posterior por adelante. Debe ser suficiente para permitir una buena visualización de la fosita oval (la fosita de la ventana del vestíbulo en la nueva nomenclatura anatómica). En la práctica, la totalidad del tendón del estribo y el borde inferior de la prominencia del canal facial deben ser visibles, lo que se facilita por la inclinación del paciente hacia el cirujano y la deflexión de la cabeza del operado. Esta incisión puede ser realizada con gubia, con cureta *(fig. 5)* o con una fresa, según la costumbre del cirujano.

— *La movilidad de la cadena* se pone a prueba por medio de una punta, permitiendo eliminar una anquilosis incudomaleolar, confirmar la fijación de la platina (la base del estribo) y determinar el tipo. La clasificación de Portmann agrupa cinco estadios:

— tipo I: la platina (la base del estribo) está bloqueada pero es de apariencia normal (20 %);

— tipo II: existe una lesión en un polo de la platina, habitualmente en el polo anterior (50 %);

— tipo III: existe una invasión importante aunque no completa de la platina (20 %);

— tipo IV: la platina (la base del estribo) está totalmente invadida;

— tipo V: la fosa oval (la fosita de la ventana del vestíbulo) está totalmente obstruida.

Posibles incidentes durante este tiempo quirúrgico

• *Desgarro de la membrana del tímpano*

La verificación de la integridad de la membrana del tímpano durante la abertura de la caja debe evitar su extensión. Puede requerir una miringoplastia realizada al final de la operación, en estos casos el injerto debe situarse en la cara profunda del tímpano y del anulus.

• *Sección o elongación de la cuerda del tímpano*

Se considera generalmente que la sección franca de la cuerda es preferible a su elongación. Las consecuencias del traumatismo están representadas por la instauración de una disgeusia habitualmente transitoria, pero relativamente frecuente en este tipo de cirugía (20 % de los casos). En caso de sección franca, algunos autores preconizan el dejar enfrentados los dos fragmentos seccionados. Generalmente no existen alteraciones sino en los casos de sección bilateral, de ahí la necesidad de determinar en el parte quirúrgico, los accidentes ocurridos en el primer lado. Este tipo de complicación, en los profesionales del gusto, debe comunicarse antes de la operación.

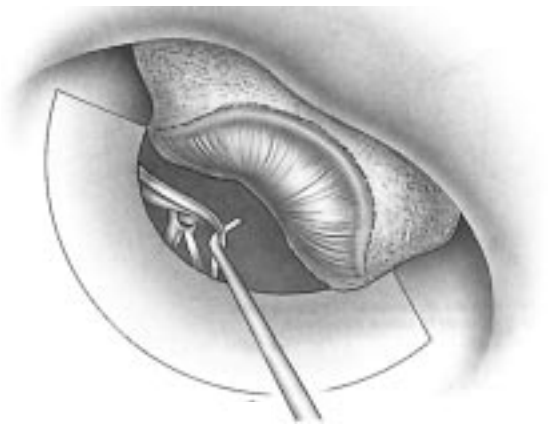

4 *Despegamiento de la cuerda del tímpano después de la abertura de la caja.*

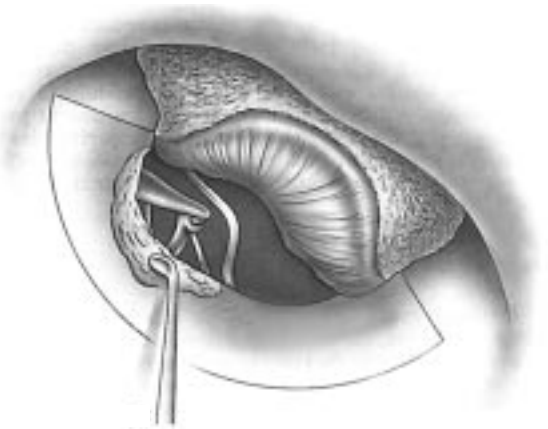

5 *Entalladura de Rosen.*

• *Incidentes durante la realización de la muesca de Rosen*

Una herida del colgajo timpanomeatal es esencialmente el resultado del uso de la fresa, que debe ser utilizada con sumo cuidado. El colgajo timpanomeatal debe ser particularmente protegido en los pacientes que tienen un conducto auditivo externo estrecho. Conviene utilizar una fresa de calibre perfectamente adaptado.

Las lesiones osiculares son especialmente una luxación de los huesecillos, incluso una fractura de la rama descendente (la rama larga) del yunque (el incus) y de las ramas del estribo (el *estapes).* Estas lesiones pueden ser evitadas mediante el uso de la cureta de House, en la lógica de un movimiento que va de la profundidad hacia la superficie.

Por último, una incisión demasiado amplia o un ángulo de unión demasiado agudo con el marco timpánico puede requerir una reconstrucción, por fragmentos de hueso o de cartílago al final de la operación.

Sección del tendón del estribo y desarticulación incudostapediana

Parece importante realizar previamente a cualquier tentativa de extracción de un fragmento platinar, un agujero llamado de «seguridad» que permita potencialmente evitar un efecto de movilización brutal de la perilinfa y principalmente efectuar una recuperación en caso de «platina flotante» *(fig. 6).* El agujero se efectúa con punta, por medio de un microtrépano o de fresas diamantadas de pequeño calibre. Puede realizarse con láser [51].

La sección del tendón del músculo del estribo se efectúa habitualmente por medio de las tijeras rectas de Zollner *(fig. 7),* a veces por discisión con gancho, incluso por sección con láser [51]. Algunos autores recomiendan la preservación del tendón, lo que implica el respeto de la cabeza del estribo o incluso de su rama posterior [61]. La ventaja esperada de esta preservación es la de respetar el contingente vascular aportado por el músculo del estribo (el músculo estapediano). La idea de una protección directa frente a los traumatismos acústicos a partir de esta preservación parece poco compatible con las nuevas condiciones de transmisión incudovestibular por un eje único creado por la operación.

La desarticulación incudostapediana se efectúa con gancho. Este gancho debe ser fino, pero lo suficientemente largo para permitir una desarticulación completa *(fig. 8).* En el marco del respeto de la cabeza del estribo, algunos autores prefieren una sección de las dos ramas del estribo con tijeras curvas. La mayoría fracturan las ramas del estribo por un movimiento de balanceo o de rotación por medio de un microgancho *(fig. 9A, B).* El láser puede utilizarse para realizar este procedimiento [17, 30, 45, 51]. En todos los casos, hay que evitar cualquier movilización o anclaje intempestivo de la rama descendente del yunque, por el riesgo de subluxación incudomaleolar.

Actitud con respeto a la platina (base del estribo)

Representa, de hecho, la divergencia esencial de esta operación. Históricamente, fuera de la movilización simple, la platinectomía parcial o total ha precedido a la introducción de la platinotomía. Sólo será tratada aquí la técnica propiamente dicha del acto quirúrgico y su realización.

Platinectomía

Será total o parcial. En el primer caso, necesita siempre una interposición. En el segundo caso, la necesidad de la interposición depende de la importancia del sacrificio platinar.

- *Platinectomía total* [21, 25, 29, 49-51]

— La desmucoperiostización, para algunos autores, es sistemática. El mucoperiostio será seccionado con punta o con microgancho en torno al ligamento anular y reclinado aproximadamente en 1 mm. Otros prefieren conservar el mucoperiostio, considerado como una protección contra la caída de restos platinares en el laberinto.

— La platinectomía propiamente dicha se efectúa con microgancho a partir del agujero de seguridad ya realizado. Debe utilizarse microganchos extremadamente finos para evitar todo traumatismo sacular [42]. Debe hacerse con delicadeza y precisión. En algunos casos se retira en bloque la parte posterior, luego la parte anterior de la platina (la base del *stapes*) *(fig. 10A, B).* En otros casos, la platina fracturada en «estrella» debe ser pacientemente retirada en fragmentos volcados sobre los bordes de la fosa oval (la ventana del vestíbulo), despegados y luego aspirados con prudencia.

— Un punto importante que debe recordarse siempre: la hemostasia debe ser absoluta antes de cualquier abertura del laberinto. El injerto debe estar disponible y preparado. La elección del injerto depende de los cirujanos. Muchos siguen siendo fieles a la vena, generalmente extraída del dorso de la mano, al principio de la operación (o por un ayudante durante la misma), montada sobre una punta o mejor aún sobre un portavena, seccionada en toda su longitud, después de haber sido limpiada de todo fragmento graso, y extendida sobre una lámina de vidrio, lista para usar. La cara interna de la vena debe situarse hacia la caja. Otros utilizan un fragmento de aponeurosis del músculo temporal o del músculo auricular anterior, o en algunos casos, la fascia vas-

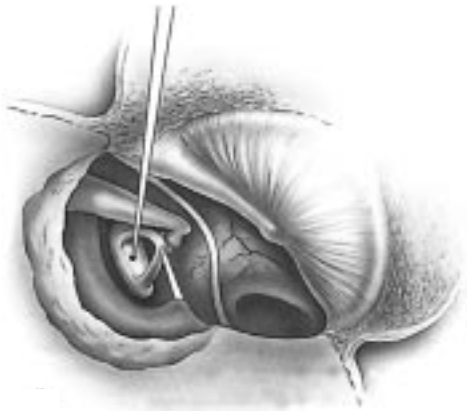

6 *Agujero de seguridad en el centro de la platina.*

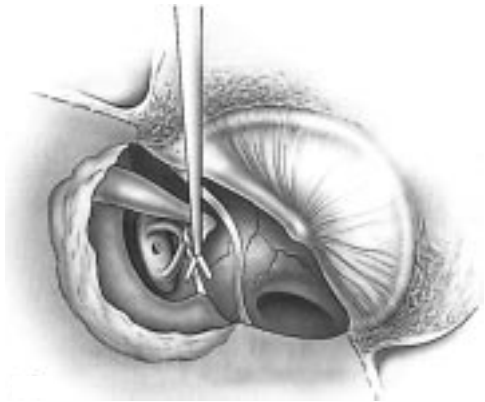

7 *Sección del tendón del músculo del estribo.*

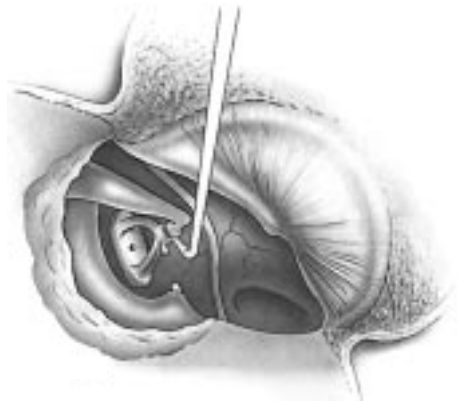

8 *Desarticulación incudostapediana.*

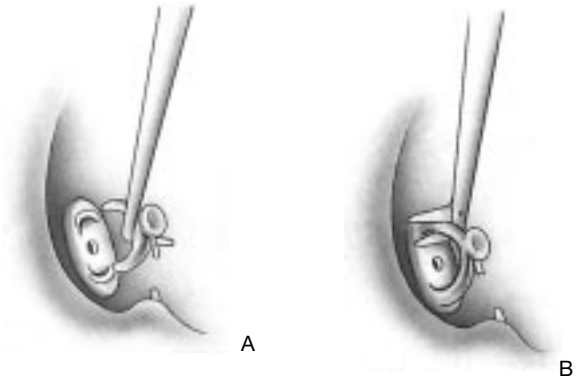

9 *Ablación del cuerpo del estribo.*
A. Fractura de las ramas del estribo por un movimiento de báscula.
B. Sección de las ramas del estribo por medio de tijeras curvas.

cular que la recubre, interesante por su finura, o incluso un fragmento de pericondrio. La aponeurosis, perfectamente adelgazada, puede entonces secarse, ser fácilmente recortada y manipulada para su colocación. No debe efectuarse ninguna aspiración a nivel del laberinto. Hay que utilizar microaspiradores y limitarse a una aspiración más allá de los bordes de la ventana oval (la ventana del vestíbulo). Es preferible realizar sólo una platinectomía casi total en caso de dificultad para extraer, en particular, la parte anterior de la platina que se deja en su sitio (cf Platinectomía parcial).

— La colocación del injerto *(fig. 11A, B)* debe efectuarse después de haberlo recortado con el objeto de obtener una cobertura perfecta de la ventana oval (la ventana del vestíbulo) y sobrepasarla sin exceso. Un injerto demasiado pequeño corre el riesgo de desplazarse durante la colocación de la prótesis. Un injerto demasiado grande forma pliegues. En los dos casos, el riesgo de fugas de perilinfa es importante. Si se trata de un injerto seco y rígido, se aplicará directamente sobre la ventana oval (la ventana del vestíbulo) por medio de una punta. Si se trata de una vena, habitualmente se coloca replegada sobre un instrumento romo y se extiende con una punta.

- *Platinectomía parcial* [2-4, 6, 9, 12, 13, 33-35, 39, 49-51, 55]

Generalmente comprende la mitad posterior de la platina (la base del *estribo*). Deben tomarse las mismas precauciones que con la platinectomía total. En general es necesaria una interposición. Sin embargo, puede evitarse cuando el orificio es parecido al de una platinotomía. Puede realizarse un «relleno» con un coágulo sanguíneo o un fragmento de grasa.

Platinotomía [6, 9, 10, 33, 38, 49, 56]

Consiste en la creación de un orificio calibrado a nivel de la platina y perfectamente adaptado al diámetro del pistón *(fig. 12)*. El diámetro de la platinotomía varía habitualmente de 0,3 hasta 0,8 mm. La mayoría de los cirujanos actualmente prefieren una platinotomía de 0,4 mm [51]. Shea [34] ha utilizado y luego abandonado el uso de un pistón de teflón de 0,3 mm de diámetro, debido al mal resultado constatado en la transmisión de las bajas frecuencias. El orificio puede realizarse por medio del trépano de mano, de la microfresa y con láser [17, 23, 30, 32, 45, 47, 48, 51, 67, 70]. Será generalmente central, pero debe adaptarse a la dirección de la apófisis *(processus)* lenticular del yunque, permitiendo una perfecta adaptación del pistón y evitando cualquier necesidad de relleno. Causse preconiza una platinotomía con interposición [51]. El orificio de 0,8 mm de diámetro puede realizarse con láser con la técnica llamada del «sello de correo» La interposición es un injerto venoso de 5 mm^2 aproximadamente y el pistón elegido tiene un diámetro de 0,4 mm.

Las ventajas de la platinectomía total o parcial y de la platinotomía a menudo son difundidos con fuerza por los partidarios de cada técnica. Sin entrar en este debate, conviene indicar que solamente una platinotomía puede realizarse en casos de platina muy hipertrófica. Al contrario, algunas platinas finas que se fracturan en «estrella» durante la realización del agujero de seguridad hacen habitualmente preferir la platinectomía con interposición.

Incidentes de la intervención platinar

- *Platina flotante*

Puede ocurrir cualquiera que sea la técnica utilizada. Corresponde a una desinserción súbita del ligamento anular que puede llegar al hundimiento del conjunto de la platina (la base del *stapes*) y de su intrusión en el laberinto. Puede evitarse mediante la práctica de un agujero de seguridad previo a cualquier maniobra sobre el estribo. Permite generalmente la recuperación de la platina por medio de un gancho introducido en el orificio. En su ausencia o en caso de imposibilidad de atrapar la platina, principalmente cuando la ventana oval (ventana del vestíbulo) es demasiado estrecha, puede ser necesario fresar con una fresa diamantada el borde inferior de la fosita oval (la fosita de la ventana del vestíbulo), del lado del promontorio, para poder deslizar un gancho. En algunos casos, puede ser preferible abandonar la idea de corregir la platina para no multiplicar las maniobras peligrosas para el laberinto.

- *Caída de fragmentos platinares*

Es característico de la platinectomía. La preservación del mucoperiostio previene este riesgo. Cuando se produce, conviene evitar cualquier aspiración intempestiva en el laberinto, incluso cuando en algunos casos se ha podido «atrapar» selectivamente un fragmento por microaspiración.

Para la mayoría de los autores, lo prudente sería abandonar el fragmento, la experiencia ha demostrado que este incidente no induce generalmente consecuencias graves. Algunos utilizan el artificio del «coágulo de sangre» que bloquea el fragmento platinar y permite su recuperación.

- *Salida de líquido laberíntico bajo presión*

Se produce durante la abertura de la platina: es el clásico «géiser». Puede temerse ante un aspecto avascular «casi aplásico de la caja» [11]. Para algunos autores, la platina debe ser reducida con una fresa diamantada y el pistón de 4/10 mm introducido «a presión» después de la interposición venosa [11].

Para la mayoría de los autores, aparece como un accidente imprevisto cuyas consecuencias son graves, tanto en lo que concierne al desarrollo y al pronóstico de la operación como por el riesgo de persistencia de fuga de líquido cefalorraquídeo y la infección meníngea que puede ocasionar. Conviene tapar la brecha lo mejor posible, lo que se intenta generalmente por interposición venosa o aponeurótica. La colocación del pistón constituye, en los mejores casos, un elemento importante de bloqueo con la condición, no obstante, que el orificio no sea demasiado grande. Por lo tanto hay que evitar realizar una platinectomía total cuya oclusión parece muy difícil. Deben utilizarse todos los medios per y postoperatorios tendientes a disminuir la tensión del líquido cefalorraquídeo (posición alta de la cabeza, perfusión de soluciones hipertónicas, etc.).

- *Inundación brusca de sangre*

Puede ser grave ya que puede acarrear una aspiración intempestiva a nivel del laberinto. Por esta razón, la hemostasia debe ser absoluta durante los tiempos precedentes a su abertura. En algunos casos excepcionales, la continuación de la hemorragia puede y debe llevar a la suspensión de la operación que podrá ser retomada ulteriormente.

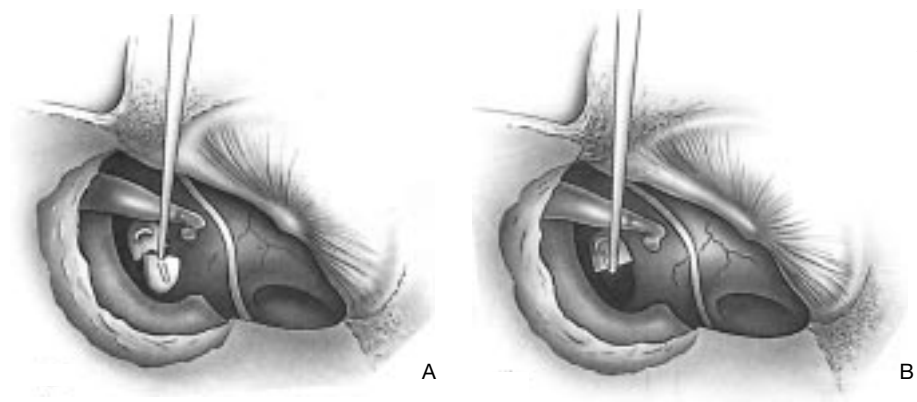

10 *Platinectomía.*
A. Platinectomía posterior.
B. Ablación del fragmento anterior.

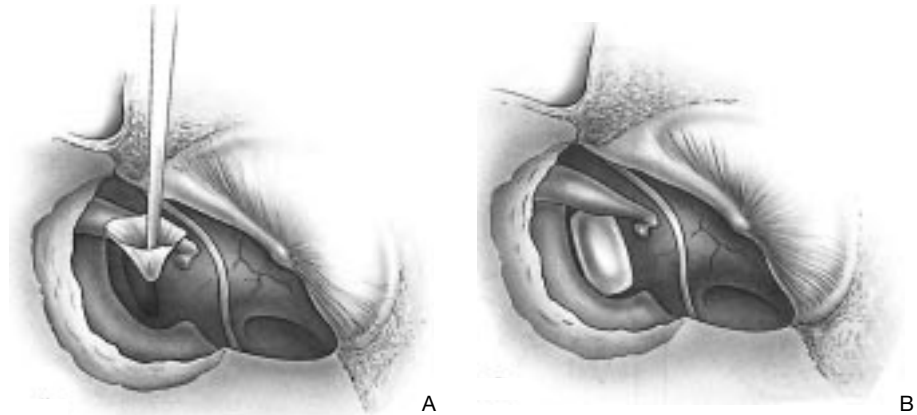

11 *A, B. Colocación del injerto.*

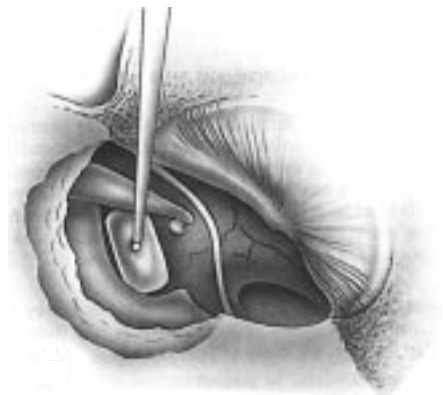

12 *Platinotomía.*

La hemorragia puede ser la consecuencia de un importante sangrado a nivel de las incisiones (vía endaural), a veces luego de un desplazamiento del separador que aseguraba una hemostasia no controlada o de un despertar súbito. Frecuentemente, la hemorragia es periplatinar, a partir del mucoperiostio, razón por la cual algunos autores insisten en el interés de una desmucoperiostización cuidadosa, previa a cualquier abertura, incluso en la utilidad de una coagulación muy prudente en torno a la platina.

Conviene especialmente recordar que ese accidente debe ser inicialmente previsto y que ciertamente es preferible dejar un poco de sangre a nivel del laberinto que añadir a la presencia de la misma un traumatismo por aspiración. El riesgo de inundación laberíntica es, para algunos autores, un importante argumento en favor de la platinotomía.

• *Aspiración en el interior del laberinto*

Normalmente, el líquido laberíntico se reproduce rápidamente y una aspiración accidental leve no tiene consecuencias. En algunos casos sin embargo, ya sea porque la aspiración ha sido más importante o porque la renovación de líquido es más lenta, se puede tener la sorpresa de constatar la existencia de un laberinto «seco». Siempre secundario a una maniobra de aspiración, es un accidente grave, en la medida en que favorece la penetración de sangre y la formación de un coágulo en el interior del laberinto. Conviene recubrir inmediatamente la ventana oval (la ventana vestibular) con el injerto, previsto y disponible, o por lo menos colocar un fragmento de colágeno como protector sobre los bordes de la ventana oval esperando la colocación del injerto. Legent recomienda llenar inmediatamente el laberinto con suero.

• *Lesiones del nervio facial*

Son excepcionales y generalmente en relación con una dehiscencia del nervio facial a nivel de la segunda porción, que puede hacer una hernia por encima de la ventana oval (la ventana vestibular) y constituir un obstáculo casi insalvable para cualquier maniobra sobre la platina [72]. El traumatismo facial puede ser la consecuencia de una torpeza en el uso de una punta o de un gancho. En este caso, la parálisis es transitoria (edema o hemorragia en la vaina). El uso de una fresa puede, en estas circunstancias, tener consecuencias graves. Los accidentes graves que aparecen durante la abertura de la caja por cortes de gubia o de fresa son excepcionales. Su prevención reside en la experiencia y el dominio del cirujano, pero también en la prudencia necesaria en todos los gestos de esta cirugía.

• *Casos particulares*

Algunas disposiciones anatómicas constituyen verdaderos casos particulares, raros o excepcionales, que causan dificultades operatorias que no pueden ser clasificadas como complicaciones.

A veces existen importantes dificultades de exposición de la ventana oval, en relación con un canal facial muy procidente: el estribo está entonces «tendido» sobre el promontorio. Esta dificultad es insalvable sólo después de haber utilizado todos los artificios de exposición (hiperextensión máxima de la cabeza del paciente, oblicuidad del microscopio, etc.).

Si el nervio facial es dehiscente, puede reclinarse con prudencia, pero la posición del pistón corre el riesgo de ser inadecuada. Se preferirá entonces un pistón de hilo de acero, teflón, incluso un pistón en cúpula [51]. Excepcionalmente, esta disposición puede hacer renunciar a continuar la operación, ciertamente preferible a un montaje de mala calidad y especialmente a una ausencia de control de los riesgos platinares.

La estenosis de la fosita oval (fosita de la ventana del vestíbulo) puede ser congénita o probablemente consecutiva a la invasión del conjunto de la fosa oval por el proceso otosclerótico (tipo V de Portman). En algunos casos, puede ser difícil determinar con certeza el área platinar, solamente indicada por la posición de las ramas del estribo. Es el problema de las platinas gruesas, verdaderos bloques otoscleróticos, que deben conducir directamente a la platinotomía y a la utilización de prótesis adaptadas.

La extensión de la enfermedad otosclerótica a la ventana redonda (ventana coclear) es rara. Se produciría en el 1 % de los casos. Puede sospecharse ante una sordera de transmisión profunda o de una sordera mixta de instauración precoz. Puede dar como resultado una mejoría de la audición después de la estapedectomía con la exclusión de cualquier acción sobre la ventana redonda (ventana coclear) [57].

■ *Reestablecimiento del efecto columelar*

Numerosas técnicas han sido propuestas: algunas utilizan la rama posterior conservada del estribo que está basculada hacia adelante. La mayoría utiliza una prótesis, variable en su principio, forma y material utilizado.

Efecto columelar con la rama posterior del estribo

Esta técnica casi no se utiliza. Se secciona la rama anterior por su parte media, luego la rama posterior a ras de la platina. Después de la interposición, la rama posterior se bascula hacia adelante de manera que esté en contacto con el centro de la ventana oval (ventana vestibular).

Efecto columelar por prótesis

• *Tubos*

Habitualmente se trata de tubos de polietileno, preparados extemporáneamente después de haber determinado la longitud adecuada entre la base de la apófisis lenticular del yunque y el plano de la ventana oval. El extremo superior del tubo se biseca para permitir su adaptación a la apófisis lenticular. El extremo inferior está tallado en bisel romo. Esta técnica, preconizada inicialmente por Shea, implica una platinectomía con interposición. Casi no se utiliza, pero pudiera constituir una solución de repuesto. Tiene como defecto una falta de estabilidad que puede provocar desplazamientos ulteriores.

• *Hilos*

Schuknecht propuso la utilización de un hilo de acero cuyo bucle superior se adapta a la rama descendente del yunque y permite un anclaje sólido pero considerado por algunos cirujanos como factor de isquemia secundario. Se coloca un fragmento de grasa en el bucle inferior para taponar la ventana. Portmann ha descrito la confección extemporánea de este hilo con interposición venosa.

• *Pistones*

Existen numerosas formas y, para cada forma, los pistones pueden variar en longitud, modificable o no según el material en el cual están realizados y especialmente su diámetro.

Piston de teflón (fig. 13A, B, C)

A menudo llamado pistón simple, tiene entre 0,4 y 0,8 mm de diámetro y una longitud de 3,5 a 6 mm. La longitud correcta puede determinarse por medio de un medidor del cual existen varios modelos. Otros cirujanos prefieren una longitud estandardizada, habitualmente de 4,5 mm para una interposición o de 5 mm para una platinotomía calibrada.

La colocación se efectúa en varios tiempos. El pistón puede «descenderse» a la caja en el extremo del aspirador y ser liberado fácilmente si se dispone de un aspirador regulable. El extremo inferior se coloca entonces en la ventana oval (la ventana del vestíbulo), habitualmente en su centro o más cerca de su borde posterior. El anillo inicialmente apoyado sobre la rama descendente del yunque se «engrana» sobre ella por una rotación de 45°, previamente abierto ligeramente con el objetivo de facilitar su colocación atraumática. Dada la elasticidad del teflón, en la mayoría de los casos no es necesario cerrarlo. En caso de platinotomía, la maniobra es la misma, pero el extremo del pistón está inicialmente situado en el orificio.

Piston «cup» (fig. 14A, B, C)

El interés del pistón *cup* es el de reunir, en teoría, las ventajas del pistón (por su arco de suspensión) y del tubo por la cúpula adaptada al proceso lenticular. La colocación implica tener en cuenta estos dos aspectos. El pistón estándar mide 4,5 mm de longitud con un diámetro de 0,8 mm. La longitud puede ser reducida a 4 mm, reducción habitualmente justificada por una «prueba» inicial: una vez colocado el extremo del pistón, el borde superior de la cúpula debe quedar exactamente a nivel del borde inferior de la rama descendente del yunque.

El anillo se abre ligeramente. El extremo del pistón se pone en el injerto y se hunde ligeramente por medio de una punta apoyada en el borde de la cúpula, de manera que se deslice bajo la apófisis lenticular. Como en la colocación de un pistón simple, se hace en el bucle un cuarto de vuelta para engancharlo en la rama descendente y asegurar así la fijación del montaje.

Otros pistones (fig. 15)

Han sido descritos numerosos pistones. Su colocación está basada en el mismo principio.

Dificultades e incidentes

• *Dificultades*

Las dificultades derivan de algunas disposiciones anatómicas.

La principal dificultad aparece en la ausencia de apófisis lenticular del yunque o excepcionalmente en un traumatismo durante la desarticulación incudostapediana. Evidentemente el uso de un pistón *cup* es inadecuado. Puede colocarse un pistón simple, pero el riesgo de exclusión es más importante. Se buscará evitarla colocando el bucle del pistón a distancia del extremo de la rama descendente. Puede ser una buena indicación de la utilización de un hilo de Schuknecht o también de un tubo. En caso de ausencia de rama descendente del yunque, secundaria a una lisis o a una fractura accidental, resulta necesario utilizar un pistón malear.

El exceso de longitud de la rama descendente a menudo se debe a un estribo «tendido» y a un canal facial procidente. El problema puede ser generalmente resuelto por el uso de un pistón simple, incluso de un hilo ligeramente curvo.

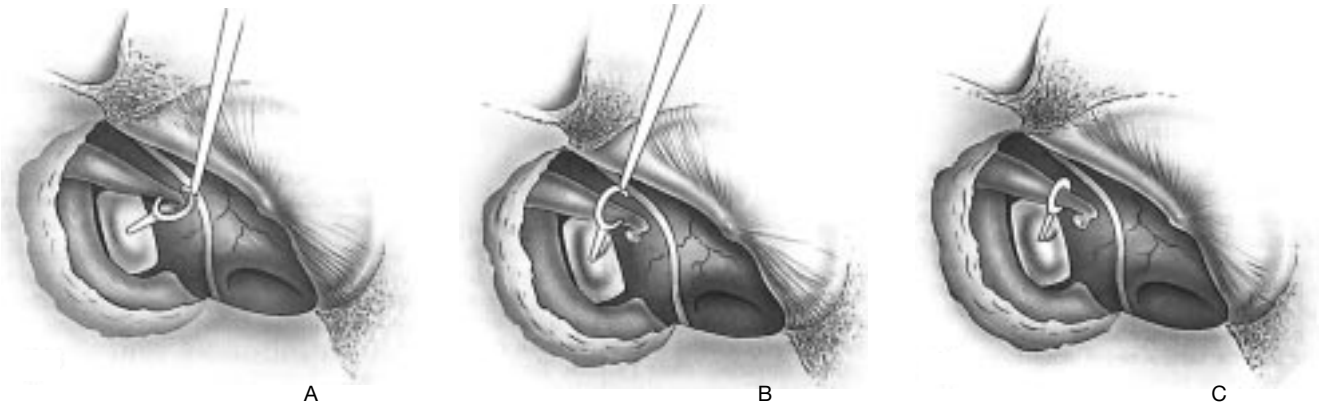

13 *Colocación de un pistón de teflón estándar.*

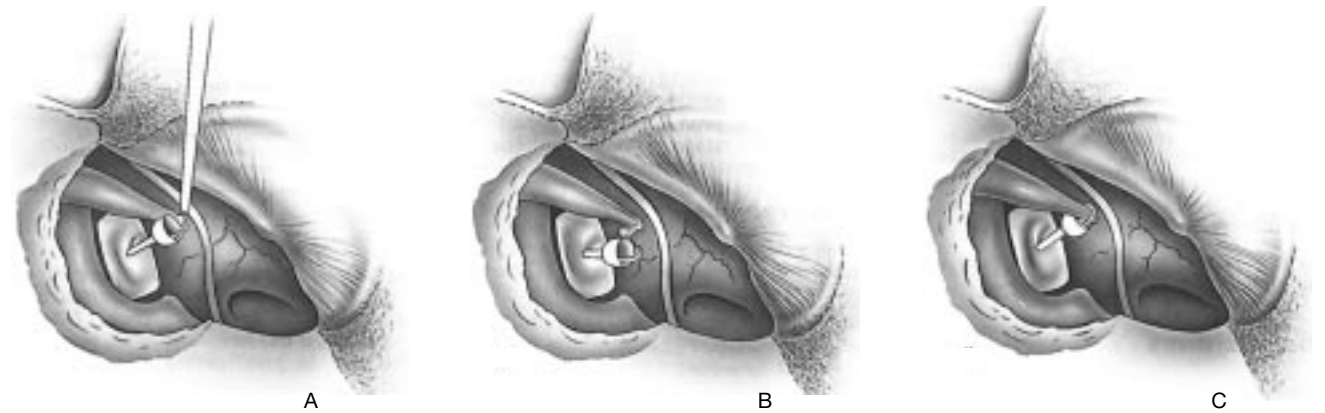

14 *Colocación de un pistón* cup.

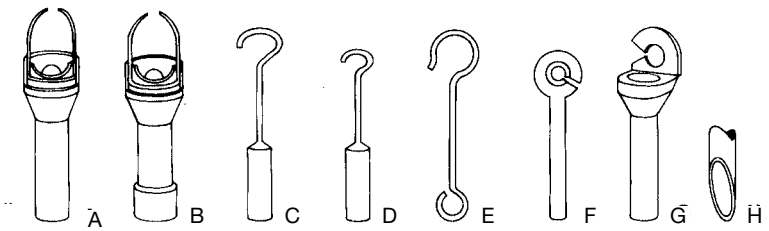

15 *A. Pistón* cup, *platina, teflón (Shea).*
B. Pistón plastiporo (Shea).
C. Pistón teflón metal (Schuknecht).
D. Pistón de acero inoxidable (Mc Gee).
E. Boucle de House metálica.
F. Pistón teflón estándar.
G. Pistón cup *teflón (Shea)*
H. Prótesis teflón.

• *Incidentes propiamente dichos*

La caída de la prótesis en el hipotímpano no reviste gravedad: la prótesis generalmente se abandonará.

En caso de luxación mínima del yunque, el uso de prótesis incudostapediana es generalmente posible. Si la luxación es importante se debe recurrir al pistón malear, incluso a una prótesis directa entre ventana y membrana del tímpano.

Verificación del montaje

Preconizada por muchos autores, consiste en observar la continuidad del movimiento y de la transmisión a partir de presiones leves sobre el mango del martillo *(malleus).* Algunos consideran que este método puede ser peligroso para el oído interno y provocar un traumatismo mecánico perjudicial.

■ *Cierre y vendaje*

El cierre se efectúa simplemente por recolocación del colgajo timpanomeatal. Una reconstrucción del marco óseo puede ser excepcionalmente necesaria. Se verificará la ausencia de herida de la membrana del tímpano. El vendaje se efectúa por taponamiento del conducto (colágeno, gasa, pop-otowick), embebido de suero estéril.

■ *Cuidados postoperatorios*

La mayoría de las veces, la cirugía de la otosclerosis se practica con hospitalización. Algunos autores practican esta cirugía en ambulatorio [24]; el paciente deja el hospital la noche de la operación para volver a su domicilio si vive cerca o se instala en un hotel vecino al hospital si el domicilio está alejado. En una serie de 370 pacientes otoscleróticos operados con estapedectomía total o parcial, el 98,4 % de los pacientes dejaron el hospital sin alteraciones el primer día del postoperatorio [44].

Muchos cirujanos prescriben una antibioticoterapia (amoxicilina, amoxicilina-ácido clavulánico) durante 8 días debido al riesgo medicolegal en caso de infección.

Los antivertiginosos y los antiheméticos se utilizan cuando son necesarios. Algunos autores prescriben sistemáticamente corticoides o soluciones hipertónicas. Las insuflaciones

tubáricas aconsejadas por algunos en los 10 primeros días después de la operación están consideradas por otros como un riesgo para el laberinto [51].

La noche misma de la operación, un análisis acumétrico verifica la buena lateralización auditiva (Weber). Desde el día siguiente puede realizarse un audiograma de conducción ósea que permite la detección rápida de una disfunción coclear.

Complicaciones postoperatorias

COMPLICACIONES PRECOCES

Vértigos

Pueden aparecer en el período postoperatorio inmediato y el paciente debe ser advertido antes de la operación. Ceden con los tratamientos antivertiginosos.

Su importancia, asociada a las alteraciones persistentes del equilibrio, debe hacer considerar, por la ineficacia de los tratamientos antivertiginosos y de las soluciones hipertónicas, una nueva cirugía con ablación de la prótesis. En estos casos, la longitud demasiado grande del pistón *(fig. 16)* o una fuga de perilinfa pueden ser la causa.

Infecciones

Las laberintitis postoperatorias son raras y deben prevenirse mediante una asepsia preoperatoria rigurosa. Algunos casos se complican por meningitis otógenas. La antibioticoterapia sistemática preconizada por muchos cirujanos debiera prevenirlas, pero la justificación de este tratamiento es discutible (cf supra).

Acufenos

Habitualmente, son acufenos preoperatorios que persisten. El paciente será advertido de la eficacia variable de esta cirugía sobre este síntoma. Con una perspectiva de 15 años, el 70 % de los acufenos preoperatorios habrían desaparecido mientras que en el 7 % de los casos un acufeno postoperatorio está presente [20]. El agravamiento o la instauración de un acufeno justifican la búsqueda de una sordera postoperatoria.

Sorderas postoperatorias

Se detectan mediante el audiograma postoperatorio precoz de conducción ósea. Han sido descritos varios tipos de alteraciones:

— una alteración de las altas frecuencias traduce habitualmente un sufrimiento endococlear [41, 51]; el tratamiento es parecido al de una sordera brusca;

— una alteración de las bajas frecuencias traduce [8, 11, 13, 35, 51] habitualmente una disfunción tubárica secundaria a una inflamación de la caja timpánica; la retracción timpánica puede acarrear una protrusión de la prótesis en la coclea; pueden proponerse prudentes insuflaciones tubáricas, asociadas a una corticoterapia por vía general [8];

— una caída de todas las frecuencias es habitualmente el resultado de un traumatismo quirúrgico; la actitud terapéutica se asemeja a la de una sordera brusca.

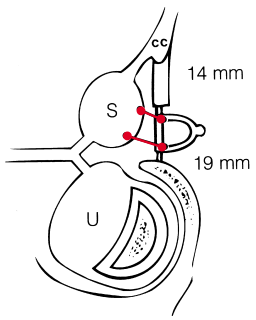

16 *Representación esquemática de las relaciones anatómicas de la ventana oval con el sáculo y el utrículo.*
cc: canal coclear; S sáculo; U: utrículo.

Parálisis facial postoperatoria

Puede ser inmediata o tardía (d4-d55) y tienen buen pronóstico [57, 79].

Complicaciones tardías

El análisis de los artículos que tratan de las reintervenciones operatorias tardías permiten apreciar las etiologías de estas complicaciones [19, 22, 46, 51, 59].

Derlacki [22] y Sheehy et al [59] han publicado el análisis de 295 y de 269 casos, respectivamente, es decir un total de 564 casos. El *cuadro I* muestra la síntesis de estos dos trabajos. El desplazamiento de la prótesis es la causa más frecuente de fracaso y de reintervención quirúrgica [22]. El desplazamiento se hace habitualmente hacia el borde posteroinferior de la ventana oval [22, 59]. El bucle de House parece estar habitualmente involucrado en esta complicación [22]. La lisis de la rama descendente del yunque puede ser la consecuencia de un pistón demasiado apretado. Aparece con más frecuencia con tubo de polietileno (72 %) que con un bucle de House (23 %).

Las fístulas perilinfáticas postoperatorias son sintomáticas (vértigos, cofosis) en más de la mitad de los casos y el cierre de la ventana fue realizado con más frecuencia con colágeno [22].

La refijación de la platina es siempre secundaria a una simple movilización del estribo.

Cirugía de la otosclerosis con empleo de técnicas láser

La utilización del láser en la cirugía de la otosclerosis ha empezado a desarrollarse al principio de los años 80. El láser representa un medio técnico y no pone en duda el principio de las intervenciones, en particular en lo que concierne a la elección de los pistones, incluso la amplitud de la abertura platinar, aunque esté especialmente adaptado a la platinotomía calibrada. Deben preverse varios problemas.

ELECCIÓN DEL LÁSER

La elección teórica se efectúa entre tres tipos de láser [40].

Láser argón

Se caracteriza por:

— su longitud de onda es de 488-514 nm;

— es un rayo visible, lo que asegura una gran precisión;

— es conductible por fibra óptica;

— en teoría, tiene una penetración profunda (que puede generar riesgos) y especialmente una pérdida de energía importante sobre tejido poco o no coloreado, como el hueso o el tendón del estribo;

— principalmente el uso en otorrinolaringología (ORL) está prácticamente limitado a esta indicación, lo que implica una inversión importante y poco justificada.

Láser KTP

Se caracteriza por:

— su longitud de onda es de 532 nm;

— es un rayo visible como el láser argón;

Cuadro I. – Análisis de las reintervenciones quirúrgicas tardías después de cirugía de la otosclerosis [22, 57].

	Derlacki		Sheehy		Total	
Desplazamiento de la prótesis o prótesis demasiado corta	178	(60 %)	140	(52 %)	318	(56 %)
Erosión del yunque	65	(22 %)	44	(16 %)	109	(19 %)
Fístula perilinfática	21	(7 %)	42	(16 %)	63	(11 %)
Desarrollo del foco otosclerótico	21	(7 %)	25	(9 %)	46	(8 %)
Fibrosis de la ventana oval	8	(3 %)	13	(5 %)	21	(4 %)
Fijación yunque/martillo	2	(1 %)	5	(2 %)	7	(1 %)
Total	**295**		**269**		**564**	

— es conductible por fibra óptica;

— tiene el mismo riesgo potencial de penetración profunda que el láser argón, porque el rayo no queda interrumpido por los líquidos incoloros. Por el contrario, una buena absorción necesita una coloración de los tejidos, de ahí la pérdida de energía debido a las condiciones del estribo.

Láser CO_2

Se caracteriza por [5]:

— su longitud de onda es de 10 600 nm;

— es un rayo invisible que debe ser asociado a un láser de visión de helio-néon de color rojo, lo que puede acarrear una ligera imprecisión en el impacto. Este inconveniente parece actualmente corregido por el uso de micromanipuladores adaptados;

— el rayo no puede ser transmitido por fibra óptica;

— las ventajas están representadas por la seguridad que aporta el emplear un rayo que queda interrumpido por los líquidos incoloros, y por lo tanto no puede penetrar en el oído interno después de la abertura (salvo aspiración intempestiva de líquido, que aquí representa un riesgo verdaderamente teórico). De cualquier forma, la longitud de onda elevada disminuye el poder de penetración;

— esencialmente, es el láser más utilizado en ORL.

TÉCNICA Y UTILIZACIÓN DEL LÁSER

El láser está adaptado a algunos tiempos quirúrgicos precisos de la operación. La potencia utilizada es variable, habitualmente 1,5 W, y los impactos son breves (de 0,1 s).

Sección del tendón del músculo del estribo

Está facilitada por la ausencia de interposición instrumental, con la reserva de una buena exposición directa. No es hemorrágica. No hay riesgos con respecto a la rama posterior del estribo.

Agujero de seguridad

El uso del láser para realizar un agujero de seguridad es particularmente cómodo, evitando todo riesgo de estallido de la platina. Puede constituir también una verdadera ventaja en caso de «géiser», por definición limitada y fácilmente controlable debido al tamaño mínimo inicial del «agujero».

Sección de las ramas del estribo

La rama posterior del estribo es generalmente muy accesible a la sección por láser, en las mejores condiciones de seguridad. No es así para la rama anterior, generalmente más fina pero menos expuesta directamente, que a menudo debe romperse por medio de un gancho.

Platinotomía, platinectomía parcial o platinectomía total

El láser permite «volatilizar» en teoría parte de la platina o su totalidad. En realidad, su utilización está esencialmente adaptada a la platinotomía más o menos calibrada. Esta platinotomía se puede realizar mediante una «roseta» [70] hasta obtener el diámetro suficiente de inserción de la prótesis, o por un impacto más amplio (0,6 mm), adaptado de entrada al calibre del pistón. El tejido óseo carbonizado debe ser aspirado a medida que se produce, sobre todo en caso de platina engrosada. Se evitará el calentamiento, respetando un corto intervalo de tiempo entre los disparos.

Casos particulares

Platina flotante

El láser puede permitir efectuar un agujero de seguridad, tanto en una platina flotante como fija. Sin embargo hay que tener en cuenta el riesgo de «escape», que siempre es posible durante el proceso quirúrgico (colocación de la prótesis o recuperación de la platina).

Platina muy engrosada

En teoría, se nos ofrecen dos posibilidades:

— la primera consiste en utilizar una microfresa o un trépano de mano para «limar» el hueso hasta que sea posible terminar con láser;

— la segunda consiste en multiplicar los impactos, aspirando regularmente el tejido carbonizado y evitando cualquier calentamiento importante, para lo cual deben respetarse los intervalos entre los impactos. Esto puede ser largo y difícil si la operación se hace bajo anestesia local.

Anquilosis a mínima

Cuando el foco otosclerótico está limitado a la fissula *ante fenestram*, algunos autores [60] proponen una platinotomía con láser sin prótesis. El principio se basa en la creación de una «excavación» entre el tercio anterior de la platina y los dos tercios posteriores, después de la «volatilización» de la rama anterior del estribo. La parte posterior se vuelve móvil. La «excavación» se obtura mediante grasa.

Reintervención ante el fracaso de la estapedectomía

El láser está particularmente adaptado a las reintervenciones quirúrgicas, por definición difíciles y peligrosas. Resulta posible, con el láser, «volatilizar» el tejido cicatricial en torno a la prótesis antes de extraerla y, a menudo, movilizarla antes de abrir el oído interno. Después, el proceso quirúrgico depende de las constataciones efectuadas, en especial la posibilidad de ampliar el orificio de platinotomía en las mejores condiciones de eficacia y seguridad, antes de colocar una prótesis adaptada.

En conjunto, el láser presenta numerosas ventajas teóricas y su utilización y la precisión del método pueden, en cierta medida, compensar un poco la falta de experiencia inherente al número de otosclerosis operadas individualmente (cualquiera que sea su causa). Sin embargo, se comienza a insistir en el hecho de que se han encontrado las mismas complicaciones a medida que se difunde la utilización del láser que al utilizar procesos mecánicos. Conviene pues ser siempre cuidadoso en lo concerniente a la calidad de la intervención.

Eficacia comparada de las diferentes técnicas y resultados

Ninguna respuesta definitiva ha sido publicada respecto a la mayor eficacia de una técnica quirúrgica con respecto a otra, o en cuanto a las secuelas quirúrgicas sobre la cóclea [31]. La audiometría de alta frecuencia podría ser un buen método de aproximación a los efectos secundarios de la cirugía de la otosclerosis sobre la cóclea [41].

En una importante serie retrospectiva de 875 pacientes operados con diversas técnicas de la House Ear Clinic de Los Angeles, Sedwick et al [52] han mostrado que la platinotomía y la platinectomía total dieron los mismos resultados en la prueba de Rinne. Los resultados sobre la conducción ósea postoperatoria son poco convincentes: la platinotomía ocasiona menos déficit auditivo postoperatorio en la frecuencia 4 000 Hz, mientras que no hay ninguna diferencia significativa en las otras frecuencias. Los resultados de la audiometría vocal son idénticos en todos los grupos. No existe ninguna diferencia significativa en los resultados audiométricos si el tiempo platinar se efectúa con o sin técnica láser. Estos resultados se asemejan a los de Marquet [66]: el análisis retrospectivo de 1 681 expedientes de pacientes otoscleróticos operados según diversas técnicas (platinotomía, platinectomía parcial o total, láser o no) no permite encontrar diferencias significativas en el conjunto de los parámetros audiométricos postoperatorios.

La comparación de la platinectomía total y parcial en la prueba de Rinne en el postoperatorio no permite concluir con certeza [51] a la superioridad de una u otra técnica [49]. Algunos atribuyen a la platinectomía parcial mejores resultados en las frecuencias de 2 a 8 kHz que a la platinectomía total. No aparece ninguna diferencia en las frecuencias inferiores a 1 kHz [44]. La comparación platinectomía-platinotomía pone en evidencia mejores resultados en la discriminación vocal a medio plazo para la platinectomía calibrada, pero también en los umbrales tonales: 4 y 8 kHz [18].

Las divergencias son a menudo cuestión de costumbre y experiencia. El control de las diferentes técnicas permite adaptarse a las condiciones anatómicas y a las diversas dificultades encontradas en algunos casos que pueden llevar a reconsiderar, durante la operación, la técnica habitualmente elegida.

Así, los resultados postoperatorios dependen esencialmente de la calidad del cirujano. Estos datos presentan el problema del aprendizaje de los jóvenes ORL. Varios estudios han mostrado los resultados insuficientes de los cirujanos otólogos en formación con respecto a los de mayor experiencia *(cuadro II).* El entrenamiento debe ser progresivo [53] y abordar poco a poco los diferentes tiempos operatorios. Una vez adquirida la técnica, debe contarse con un número suficiente de pacientes para conservar el dominio del método quirúrgico [51]. El láser facilita sin duda algunos tiempos operatorios, pero es importante lograr un dominio perfecto de las técnicas clásicas, que aún constituyen lo esencial de la práctica corriente.

***Cuadro II. – Resultados postoperatorios publicados en la literatura internacional con dos grupos de cirujanos: arriba, las intervenciones realizadas por los masters; abajo, las intervenciones realizadas por los residentes bajo control de un* master.**

			Prueba de Rinne Rinne < 10 dB (%)		Percepción postoperatoria (%)
MASTERS	Broockler	1979	—	promedio 94 %	0,05-2
	Sheeny	1979	90		1
	Smyth	1978	94		4
	Sooy	1973	94		—
	Robinson	1979	96		1,5
	House	1979	92		—
	Elonka	1982 [25]	97		—
RESIDENTES	Chandler	1983 [14]	62	promedio 74 %	7
	Vernick	1986 [63]	78		4
	Cocker	1988 [16]	64		—
	Engel	1984 [26]	75		—
	Levenson	1987 [34]	89		—

Cualquier referencia a este artículo debe incluir la mención del artículo original: Trotoux J et Bonfils P. Traitement chirurgical de l'otospongiose. Encycl Méd Chir (Editions Scientifiques et Médicales Elsevier SAS, Paris, tous droits réservés), Techniques chirurgicales - Tête et cou, 46-050, 1999, 12 p.

Bibliografía

[1] Amedee RG, Lewis ML. Obliterative otosclerosis. *Laryngoscope* 1987 ; 97 : 922-924

[2] Bailey HA, Graham SS. Reducing risk in stapedectomy: the small fenestra stapedectomy technique. *Audiology* 1984 ; 9 : 1-10

[3] Bailey HA, Pappas JJ, Graham SS. Small fenestra stapedectomy. *Laryngoscope* 1981 ; 91 : 1308-1320

[4] Bailey HA, Pappas JP, Graham SS. Small fenestra stapedectomy technique. Reducing risk and improving hearing. *Otolaryngol Head Neck Surg* 1983 ; 91 : 516-520

[5] Beutter P, Bayard V, Lescanne E, Robier A. Platinotomie laser. Notre expérience du laser CO_2. *Rev Off Soc Fr ORL* 1996 ; 36 : 31-34

[6] Birt BD, Smitheringale A. Stapedectomy. A 10 year-review at Sunnybrook Hospital. *J Otolaryngol* 1984 ; 9 : 387-394

[7] Browning GC, Gatehouse S. Sensorineural hearing loss in stapedial otosclerosis. *Ann Otol Rhinol Laryngol* 1984 ; 93 : 13-16

[8] Causse JB. Etiology and therapy of cochlear drops following stapedectomy. *Am J Otol* 1980 ; 1 : 221-224

[9] Causse JB. Nouveaux concepts dans l'otospongiose influant dans les suites postopératoires. *Cah ORL* 1980 ; 15 : 49-57

[10] Causse JB, Causse JR. Chirurgie de l'otospongiose : fiche de technique chirurgicale. *J Fr ORL* 1982 ; 31 : 47-50

[11] Causse JB, Causse JR. Complications des stapédectomies. *Ann Otolaryngol Chir Cervicofac* 1983 ; 100 : 223-227

[12] Causse JB, Causse JR, Parahy C. Stapedotomy technique and results. *Am J Otol* 1985 ; 6 : 68-71

[13] Causse JR, Causse JB. Eighteen year report on stapedectomy. III. Postoperative complications. *Clin Otolaryngol* 1980 ; 5 : 397-402

[14] Causse JR, Shambaugh GE, Causse JB, Bretlau P. Enzymology of otospongiosis and NaF therapy. *Am J Otol* 1980 ; 1 : 206-214

[15] Chandler J, Rodriguez-Torro E. Changing patterns of otosclerosis surgery in teaching institutions. *Otolaryngol Head Neck Surg* 1983 ; 91 : 239-245

[16] Cocker NJ, Duncan NO, Wright GL, Jenkins HA, Alford BR. Stapedectomy trends for the resident. *Ann Otol Rhinol Laryngol* 1988 ; 97 : 109-113

[17] Coker NJ, Ator GA, Jenkins HA, Neblett CR, Moris JR. Carbon dioxide laser stapedectomy. Thermal effects in the vestibule. *Arch Otolaryngol* 1985 ; 111 : 601-605

[18] Colletti V, Sittoni V, Fiorino FG. Stapedotomy with and without stapedius tendon preservation versus stapedectomy: long-term results. *Ann Otol Rhinol Laryngol* 1988 ; 97 : 136-141

[19] Crabtree JA, Britton BH, Powers WH. An evaluation of revision stapes surgery. *Laryngoscope* 1980 ; 90 : 224-227

[20] Del Bo M, Zachis A, Ambrosetti U. Some observations concerning 200 stapedectomies: fifteen years postoperatively. *Laryngoscope* 1987 ; 97 : 1211-1213

[21] Depaepe EB, De Crucq J. Conclusions techniques et statistiques après 20 ans de stapédectomies. *Acta Otorhinolaryngol Belg* 1981 ; 35 : 470-484

[22] Derlacki EL. Revisions stapes surgery: problems with some solutions. *Laryngoscope* 1985 ; 95 : 1047-1053

[23] Di Bartolomeo JR, Ellis M. The argon laser in otology. *Laryngoscope* 1980 ; 90 : 1786-1796

[24] Dickins JR. Comparative study of otologic surgery in outpatient and hospital settings. *Laryngoscope* 1986 ; 96 : 774-782

[25] Doyle PJ, Woodham J. Results of stapes surgery. Subjective and objective. *Otolaryngol Head Neck Surg* 1982 ; 90 : 381-386

[26] Elonka DR, Derlacki EL, Harrison WH. Stapes prosthesis comparison. *Otolaryngol Head Neck Surg* 1982 ; 90 : 263-267

[27] Engel TL, Schindler RA. Stapedectomy in residency training. *Laryngoscope* 1984 ; 94 : 768-771

[28] Farrior JB. Contra-indications to the small hole stapedectomy. *Ann Otol Rhinol Laryngol* 1981 ; 90 : 636-639

[29] Fich U. Stapedotomy versus stapedectomy. *Am J Otol* 1982 ; 3 : 112-117

[30] Gantz BJ, Jenkins HA, Kishimoto S, Fisch U. Argon laser stapedotomy. *Ann Otol Rhinol Laryngol* 1982 ; 91 : 25-16

[31] McGee TM. Comparison of small fenestra and total stapedectomy. *Ann Otol Rhinol Laryngol* 1981 ; 90 : 633-636

[32] McGee TM. The argon laser in surgery for chronic ear disease and otosclerosis. *Laryngoscope* 1983 ; 93 : 1177-1182

[33] Ginsberg IA, Hoffman SR, White TP, Stinziano GD. Hearing changes following stapedectomy. A six year follow-up. *Laryngoscope* 1981 ; 91 : 87-92

[34] Gristwood RE. The surgical concept for otosclerosis. *Adv Otorhinolaryngol* 1988 ; 39 : 52-64

[35] Hutten R. Diminution réversible de l'activité cochléaire après stapédotomie. *Acta Otorhinolaryngol Belg* 1987 ; 41 : 534-544

[36] Karjalainen S, Kärjä J, Härmä R, Vartiainen E. Hearing in otosclerosis ears not subjected to operation. *J Laryngol Otol* 1984 ; 98 : 255-257

[37] Levenson MJ, Bellucci RJ, Grimes C, Ingerman M, Parisier SC. Otosclerosis surgery in a resident training program. *Arch Otolaryngol Head Neck Surg* 1983 ; 113 : 29-31

[38] Lippy WH, Schuring AG. Stapedectomy revision of the Wire-Gelfoam prosthesis. *Otolaryngol Head Neck Surg* 1983 ; 91 : 9-12

[39] Lippy WH, Schuring AG. Solving ossicular problems in stapedectomy. *Laryngoscope* 1983 ; 93 : 1147-1150

[40] Lundy LB. Otosclerosis update. *Otolaryngol Clin North Am* 1996 ; 29 : 257-263

[41] Mair IW, Laukli E. Air conduction: thresholds after myringoplasty and stapes surgery: a conventional and high frequency audiometric comparison. *Ann Otol Rhinol Laryngol* 1986 ; 95 : 327-330

[42] Marquet J. «Stapedotomy» technique and results. *Am J Otol* 1985 ; 6 : 63-67

[43] Martin C, Navez M, Baylot D, Prades JM. Cophochirurgie chez l'adulte. Place grandissante de l'anesthésie locale améliorée. *Ann Otolaryngol Chir Cervicofac* 1989 ; 106 : 65-67

[44] Moon CN, Hahn MJ. Partial versus total footplate removal in stapedectomy: a comparative study. *Laryngoscope* 1984 ; 94 : 912-915

[45] Palva T. Argon laser in otosclerosis surgery. *Acta Otolaryngol* 1987 ; 104 : 153-157

[46] Pearman K, Dawes JD. Post-stapedectomy conductive deafness and results of revision surgery. *J Laryngol Otol* 1982 ; 96 : 405-412

[47] Perkins RL. Laser stapedotomy for otosclerosis. *Laryngoscope* 1980 ; 90 : 228-241

[48] Ricci T, Mazzoni M. Experimental investigation of temperature gradients in the inner ear following argon laser exposure. *J Laryngol Otol* 1985 ; 99 : 359-362

[49] Robinson M. Total footplate extraction in stapedectomy. *Ann Otol Rhinol Laryngol* 1981 ; 90 : 630-632

[50] Robinson M. Robinson stainless stell stapes prosthesis: technique an results. *Am J Otol* 1985 ; 6 : 72-73

[51] Rouleau P, Martin C. L'otospongiose - Otosclérose. In : Rapport de la société française d'otorhinolaryngologie et de pathologie cervicofaciale, Paris : Arnette, 1994 : 1-229

[52] Sedwick JD, Louden CL, Shelton C. Stapedectomy versus stapedotomy. Do you really need a laser ? *Arch Otolaryngol Head Neck Surg* 1997 ; 123 : 177-180

[53] Shapira A, Ophir D, Marshak G. Success of stapedectomy performed by residents. *Am J Otolaryngol* 1985 ; 6 : 388-391

[54] Shea JJ. Stapedectomy: a long-term report. *Ann Otol Rhinol Laryngol* 1982 ; 91 : 516-520

[55] Shea JJ. Malleus teflon technique piston prosthesis. *Laryngoscope* 1983 ; 93 : 989-991

[56] Shea JJ. Stapedectomy technique and results. *Am J Otol* 1985 ; 6 : 61-62

[57] Shea JJ. Thirty years of stapes surgery. *J Laryngol Otol* 1988 ; 102 : 14-19

[58] Shea JJ, Farrior JB. Stapedectomy and round window closure. *Laryngoscope* 1987 ; 97 : 10-12

[59] Sheehy JL, Nelson RA, House HP. Revision stapedectomy: A review of 258 cases. *Laryngoscope* 1981 ; 91 : 43-51

[60] Silverstein H. Laser stapedotomy minus prothesis (laser Stamp): a minimally invasive procedure. *Am J Otol* 1998 ; 19 : 277-282

[61] Silverstein H, Hester O, Rosenberg SI, Deems DA. Preservation of the stapedius tendon in laser stapes surgery. *Laryngoscope* 1998 ; 108 : 1453-1458

[62] Smith MF, Hopp ML. Santa Barbara state-of-the-art symposium on otosclerosis. Results, conclusions, consensus. *Ann Otol Rhinol Laryngol* 1986 ; 95 : 1-4

[63] Smyth GD. Pratical suggestions on stapedotomy. *Laryngoscope* 1982 ; 92 : 952-953

[64] Smyth GD, Hassard TH. Hearing aids post-stapedectomy: incidence and timing. *Laryngoscope* 1986 ; 96 : 385-388

[65] Smyth GD, Hassard TH, El Kordy AF. Long-term hearing performance after stapedectomy. *J Laryngol Otol* 1980 ; 94 : 1097-1105

[66] Somers T, Govaerts P, Marquet T, Offeciers E. Statistical analysis of otosclerosis surgery performed by Jean Marquet. *Ann Otol Rhinol Laryngol* 1994 ; 103 : 945-951

[67] Thoma J, Mrowinski D, Kastenbauer ER. Experimental investigations on the suitability of the carbon dioxide laser for stapedotomy. *Ann Otol Rhinol Laryngol* 1986 ; 95 : 126-131

[68] Tos M, Barfoed C. Failures and complications in the surgery of otosclerosis. *Acta Otorhinolaryngol Ital* 1982 ; 2 : 485-493

[69] Vernick DM. Stapedectomy results in a residency training program. *Ann Otol Rhinol Laryngol* 1986 ; 95 : 477-479

[70] Vernick DM. Laser applications in ossicular surgery. *Otolaryngol Clin North Am* 1996 ; 29 : 931-941

[71] Vollrath M, Schreiner C. Influence of argon laser stapedotomy on cochlear potentials. I. Alteration of cochlear microphonics (CM). *Acta Otolaryngol [suppl]* 1982 ; 385

[72] Zohar Y, Laurian N. Facial plasy following stapedectomy (a case report). *J Laryngol Otol* 1985 ; 99 : 387-388